VERGLEICHENDE FLUORESZENZMIKROSKOPISCHE UNTERSUCHUNGEN AN BLUT- UND KNOCHENMARKSAUSSTRICHEN VON KINDERN

Walter Michael Keller

1976

Digitized by the Internet Archive
in 2026

https://archive.org/details/IA41553820_0011

AUS DER KINDERPOLIKLINIK DER UNIVERSITÄT MÜNCHEN
Direktor: Prof. Dr. H. SPIESS

VERGLEICHENDE FLUORESZENZMIKROSKOPISCHE UNTERSUCHUNGEN AN BLUT- UND KNOCHENMARKSAUSSTRICHEN VON KINDERN

Inaugural - Dissertation
zur Erlangung der Doktorwürde in der gesamten Medizin
an der Ludwigs Maximilians-Universität zu München

vorgelegt von

Walter Michael K e l l e r
aus München

München 1975

Mit Genehmigung des Fachbereichs Medizin
der Universität München

Berichterstatter:	Priv.Doz. Dr. H. J. SUSCHKE
Mitberichterstatter:	Prof. Dr. H. SPIESS
Dekan:	Prof. Dr. W. SPANN

Tag der mündlichen Prüfung: 6.7.1976

UNIV.
LEIDEN
BIBL.

DISSERTATIONS– UND FOTODRUCK FRANK oHG
8 München 2, Gabelsbergerstraße 15, Tel. 2 8 0 9 0 9 0

INHALTSVERZEICHNIS

I. Einleitung

II. Eigene Untersuchungen

1. Problemstellung
2. Material und Methode

a) Fluoreszenzmikroskop
b) Farbstoffe und Färbungen
c) Patientengut

3. Ergebnisse

A) gesunde Kontrollperson
B) unbehandelte akute lymphoblastische Leukose
C) Patienten mit cytostatischer Dauerbehandlung
D) Patienten mit behandelter lymphoblastischer Leukose
E) Patienten ohne cytostatische Dauerbehandlung
F) Sichelzellenanämie

4. Diskussion

III. Zusammenfassung

IV. Literaturnachweis

V. Lebenslauf

I. Einleitung

Während das Fluoreszenzmikroskop schon wenige Jahre nach seiner Erstkonstruktion Eingang in die medizinische Forschung, vor allem in die Histologie und Physiologie, gefunden hatte, wurde es von der Hämatologie lange Zeit wenig beachtet. Dies lag vor allem daran, daß die zur Verfügung stehenden Lichtquellen für die Immersionsoptik nicht stark genug waren.

Das erste wichtige Ergebnis für die Hämatologie kam daher auch von pathologisch-histologischer Seite, als Borst und Königsdörfer jun., 1929[1], über primär fluoreszierende Erythrozyten in Knochenmarks- und Milzschnitten ihres berühmten Porphyriefalles Petry berichteten. Auch in den folgenden Jahren wurde vornehmlich die Primärfluoreszenz der Erythrozyten beachtet, die in wechselnder Menge bei verschiedenen Erkrankungen (z. B. Anämie, Bleivergiftung) und sogar beim Gesunden entdeckt wurden. (Grotepass 1953[3], Emminger 1933[2], Keller 1934[8])

Im Laufe der Jahre folgten weitere wichtige Entdeckungen, vor allem infolge der verbesserten technischen Voraussetzungen und der Entwicklung der Fluoreszenzfarbstoffe wie Auramin, Acridinorange (Haitinger 1942[5], Heylmeier[6]), Primulin und andere[10]. Der Farbstoff Pseudoisocyanin wurde erst relativ spät in die Forschung eingeführt[13].

Da über Pseudoisocyanin bisher fast ausschließlich Arbeiten von Zoologen (Sterba)[16], besonders aus dem osteuropäischen

Raum, vorliegen, die zudem mit Gewebeschnitten gearbeitet haben, existiert praktisch keine Literatur über medizinische Arbeiten mit Blut- und Knochenmarksausstrichen.

II. Eigene Untersuchungen

1. Problemstellung

Aufgabe der vorliegenden Arbeit ist es, zwei verschiedene, bisher in der Literatur eingehend beschriebene Färbemethoden mit einer dritten kritisch zu vergleichen.

Die beiden bekannten Färbeverfahren sind die Färbung nach Pappenheim und die Fluorochromierung mit Acridinorange.[3] Sie sollen verglichen werden mit der Fluorochromierung mit Pseudoisocyanin.
Die vergleichenden Untersuchungen wurden ausgeführt an Blut- und Knochenmarksausstrichen (Sternalpunktaten) von Kindern mit verschiedenen Krankheiten und einer gesunden Kontrollperson.

2. Material und Methode

a) Fluoreszenz und Fluoreszenzmikroskop

Bestimmte Stoffe haben die Eigenschaft, bei Bestrahlung mit ultraviolettem bzw. sichtbarem Licht ihrerseits eine Strahlung zu emittieren, die längerwellig ist als das Erregerlicht (Stoke'sche Regel) = Lumineszenz. Hält die erregte Strahlung nur solange an,wie das Erregerlicht auf den Stoff einwirkt, spricht man von Fluoreszenz.

Abb. 1 Prinzip der Fluoreszenzanregung

L = Lampenhaus
Er = Erregerlicht
E = Erregerfilter
Em = Emissionslicht

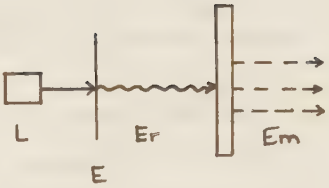

Man unterscheidet die Primär- und die Sekundärfluoreszenz, bei der die vorherige Färbung mit einem sog. Fluorochrom, wie etwa Acridinorange und Pseudoisocyanin, Voraussetzung ist.
Die Fluoreszenzanregung erfolgt bei den modernen Fluoreszenzmikroskopen im Auflicht- bzw. Durchlichtverfahren.
Zum prinzipiellen Aufbau eines Fluoreszenzmikroskops s. Abb. 2.
Die Untersuchung der Präparate erfolgte bei der Färbung 1) nach Pappenheim im Durchlicht mit der

1 Lichtquelle
2 Erregerfilter
3 Kondensor
4 Objektiv
5 Sperrfilter
6 Okular
7 Objekttisch

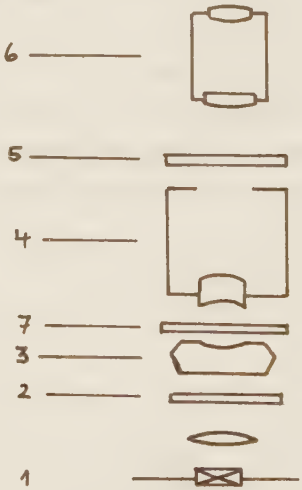

Abb. 2 Prinzipieller Aufbau eines Fluoreszenzmikroskops[9]

Halogenglühlampe 12V/100 W und UV-Filter.

2) mit Acridinorange und Pseudoisocyanin mit Auflicht-fluoreszenz mit einer Xenon-Hochdrucklampe 14V/75 W in Verbindung mit dem Blauerregerfilter BG 12(Leitz) und Sperrfilter TK 510 (Leitz). Die Xenonlampe liefert polychromatisches Licht. (s. Abb. 3)

Verwendet wurde das Fluoreszenzmikroskop "Ortholux II" (Leitz) mit dem Ölimmersionsobjektiv 100/1,30. Die Bilder wurden fotographiert mit der dazugehörigen Systemkamera "Leica MDa" (Leitz).

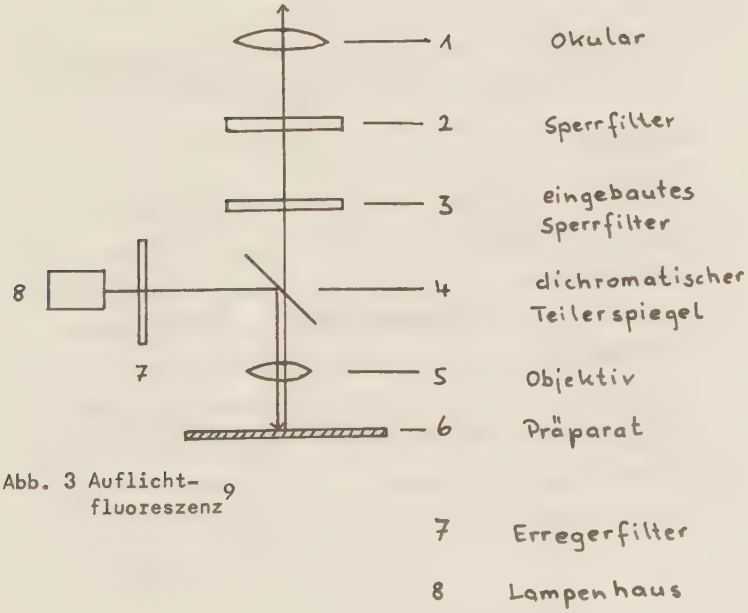

Abb. 3 Auflicht-fluoreszenz

b) Färbungen und Farbstoffe

ba) Die Färbungen:

1) Pappenheim nach üblicher Vorschrift

2) Acridinorange

0,1 % wässrige Lösung + Pufferlösung im Verhältnis 1:1

Färbegang:

Entfetten mit Ligroin ^{R}	4 Stdn.
Fixation mit Methanol	2 Min.
Lufttrocknung	
Färbung mit Acridinorangelösung	2 Min.
Lufttrocknung	

3) Pseudoisocyanin

4×10^{-4} mol wässrige Lösung + Pufferlösung im Verhältnis 1:1

Färbegang:

Entfetten mit Ligroin^{R}	4 Stdn.
Fixation mit Methanol	2 Min.
Lufttrocknung	
Färbung mit Pseudoisocyaninlösung	30 Min.
Lufttrocknung	

Entfettet wurde nur bei Knochenmarksausstrichen.

bb) Die Farbstoffe

Pseudoisocyanin (PIC)

Abb. 4

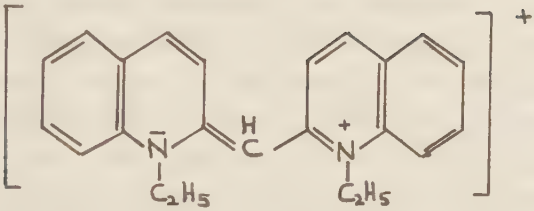

ist ein metachromatisch reagierender Farbstoff wie Acridinorange (AO). Unter Metachromasie versteht man nach P. Ehrlich die Änderung der Farbe eines Farbstoffes, z. B. bei der Bindung an ein Gewebe. Diese Farbänderung kann nach ihren Ursachen in drei Typen aufgeteilt werden:

1) Die Bindung an ein Gewebe wirkt ähnlich wie ein Wechsel des Lösungsmittels. Die beobachtbaren Absorptionsbanden werden dabei im Sichtbaren parallel verschoben.

2) Durch Aneinanderlagerung gleicher oder ähnlicher Farbstoffmoleküle kann eine durchgreifende Änderung des Absorptionsspektrums bestimmter Farbstoffe erzielt werden, so daß langwellige Banden verschwinden und kurzwellige verstärkt werden bzw. neu auftreten (Abb. 6a und 6b). Diese Erscheinungen werden versursacht durch Assoziation des Farbstoffes, entweder durch höhere Konzentration, oder durch Begünstigung einer solchen Assoziation bei der Bindung der Farbstoffmolekel an Matrizen, z. B. Gewebsoberflächen. Beispiel hierfür ist AO (Strugger 1940, Zanker 1952)[17,18], wobei die gleichzeitige Änderung des Fluoreszenzspektrums und der Fluoreszenzfarbe auffällt.[12]

3) In besonderen Fällen führt die Assoziation von Farbstoffmolekülen zur Umformung des Spektrums mit dem Auftreten einer neuen, langwelligeren, schmalen und sehr intensiven Absorptionsbande. Beispiele dafür sind die Farbstoffe der Pseudoisocyaninreihe. (Scheibe 1938)[14] (s. Abb. 5). Die Intensität und Lage der Fluoreszenz der Assoziatsbande hängt von der Konzentration des Farbstoffs und der Art und der Konzentration der Matrize ab. Als Matrize kommen bei PIC elektronegative Gruppen, wie Phosphatreste an Nukleinsäuren oder Sulfat- und Carboxylgruppen Mucopolysacchariden in Frage.

bc) Vorgänge bei der Färbung mit PIC und AO:

1) Der positiv geladene Farbstoff wird an negativ geladene Teilchen gebunden (Coulomb'sche Wechselwirkung).

2) Der Abstand dieser Teilchen muß so klein sein, daß die einzeln gebundenen Farbstoffmoleküle nicht mehr unabhängig voneinander angeregt werden können. Daraus resultiert eine Störung bei der Absorption, die Ursache für die Bandenverschiebung.

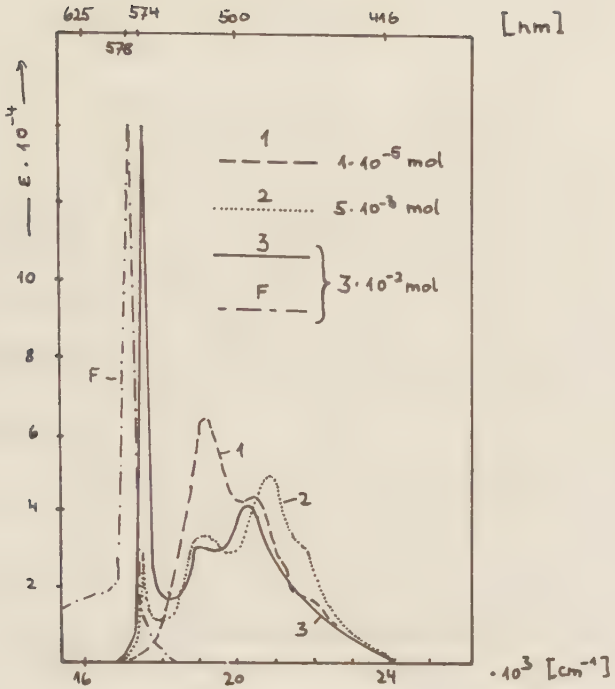

Abb. 5 Absorptions- und Fluoreszenzbanden bei PIC in Abhängigkeit vom Assoziationsgrad[4]

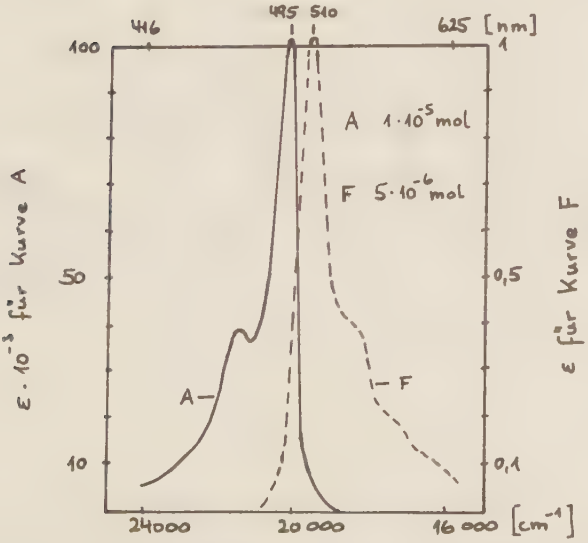

Abb. 6a Absorptions- und Fluoreszenzbande bei monomerem AO[18]

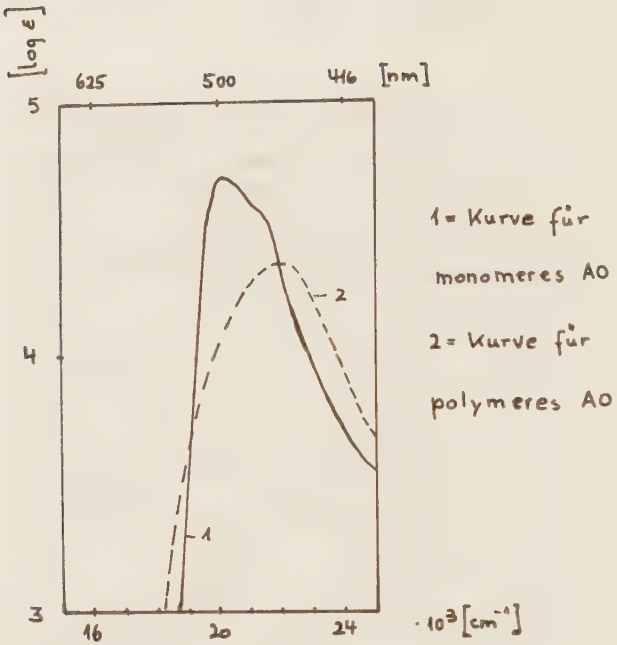

Abb. 6 b Absorptionsspektren von monomerem und polymerem AO in wäßriger Lösung[18]

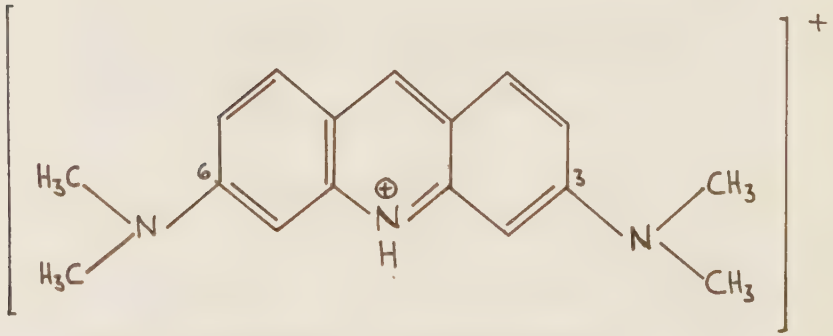

Abb. 7 Strukturformel von Acridinorange-HCl

PIC fluoresziert bei 20°C nur im aggregierten Zustand, da im monomeren Zustand die gesamte zugeführte Energie strahlungslos durch die Torsionsschwingungen der beiden Chinolinringe abgegeben wird (s. Strukturformel). AO fluoresziert auch im monomeren Zustand (s. Abb. 7). Die Bandenverschiebung infolge Assoziation erfolgt bei AO ins kurzwelligere, bei PIC ins langwelligere (s. bb)2) und bb)3)).

Da die Lage der Absorptions- und Fluoreszenzbande von PIC abhängt von der Art und der Konzentration der Matrize und der Konzentration des PIC, lassen sich Veränderungen bei den beiden Matrizenparametern wegen der außerordentlich schmalen Fluoreszenzbande von PIC sehr leicht feststellen[4]. (s. Abb. 5)

Die Vorgänge bei der Färbung nach Pappenheim können als bekannt vorausgesetzt werden.

bd) Sonstiges

Bei jedem Patient wurde wie folgt verfahren:

1) Entnahme des Knochenmarks bzw. peripheren Blutes und anschließendes Ausstreichen auf Glasobjektträger.

2) Färbung nach Pappenheim bzw. mit AO und PIC in verschiedenen pH-Stufen. (bei AO: pH 4
bei PIC: pH 4; 4,6; 5; 7; 8)

3) Mikroskopische Untersuchung

4) Fotographieren von Zellen (Dokumentation)

5) Auswertung der Dias (s. Abb. 9).

Fotographiert wurde mit dem Diafilm "Ektachrome Highspeed", der auf 28 Din entwickelt wurde. Die Belichtungszeit betrug je nach Anzahl der fluoreszierenden Zellen bei AO 6 - 8 Sek., bei PIC 14 - 18 Sek., und bei nach Pappenheim gefärbten Präparaten 1/4 - 1/2 Sek.

c) Patientengut

Zur Untersuchung gelangten 137 Ausstriche von 16 Patienten. Nach Krankheiten geordnet, ergibt sich folgendes Bild:

9 Patienten mit behandelter akuter lymphoblastischer Leukose*
1 Patient mit unbehandelter akuter lymphoblastischer Leukose
1 Patient mit metastasierendem Hämangioendotheliom *
1 Patient mit Colitis ulcerosa *
1 Patient mit Sichelzellenanämie
1 Patient mit Thalassaemia maior
1 Patient mit Osteomyelosklerose und
1 gesunde Kontrollperson

*Patienten unter cytostatischer Dauerbehandlung.

Um statistisch repäsentative Gruppen zu erhalten, wurde unterteilt in Patienten mit bzw. ohne cytostatische Dauerbehandlung. (zur Dokumentation siehe Schema in Abb. 9)

Die Beurteilung der Qualität der gefärbten Ausstriche erfolgte nach Farbe und Differenzierung von Kern und Plasma, der optischen Kernplasmatrennung und der Zelldifferenzierung. Folgende Bewertungsstufen wurden eingeführt: 1 = sehr gut, 2 = gut, 3 = befriedigend, 4 = schlecht, 5 = unbestimmbar.

Färbung	pH	Farbe		Gr.		Diff.				Farbe		Gr.		Diff.				Farbe		Gr.		Diff.				Farbe		Gr.		Diff.			
		K	P	Far-be	Ø	K	P	KP	Z	K	P	F.	Ø	K	P	KP	Z	K	P	F.	Ø	K	P	KP	Z	K	P	F.	Ø	K	P	KP	Z

Abkürzungen:

K	Kern
P	Plasma
Gr	Granula
KP	optische Kernplasmatrennung
Z	Zelldifferenzierung
Ø	Durchmesser

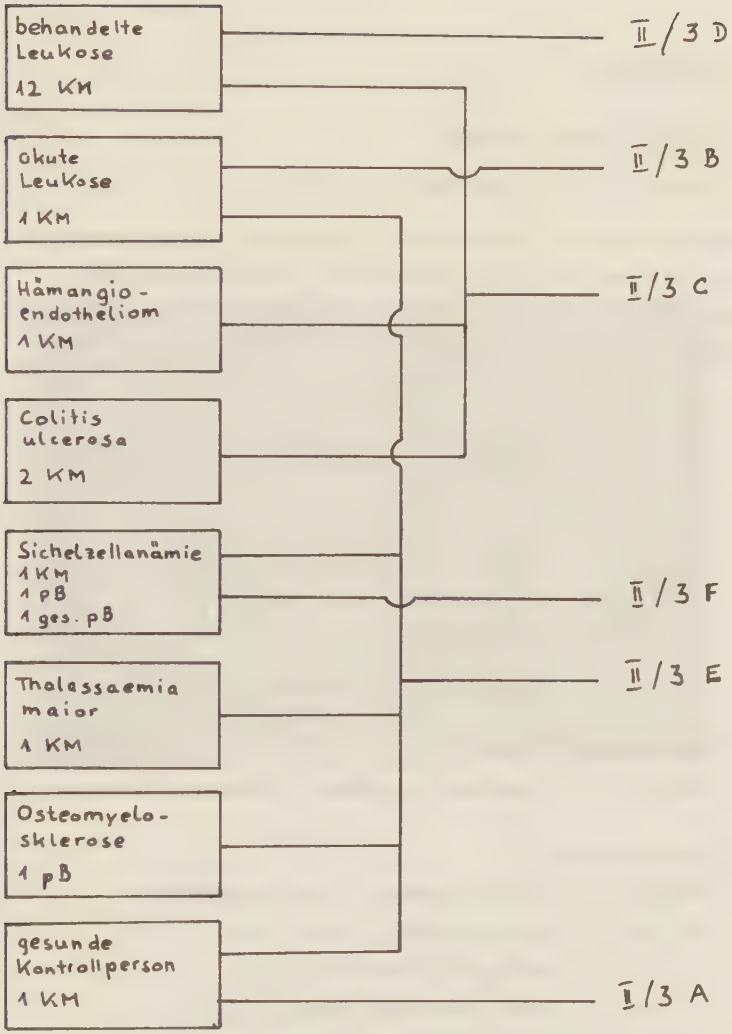

Abb. 9 Schema der Dokumentation

3) Ergebnisse

A) Gesunde Kontrollperson

Material: Sternalpunktat

Untersucht wurden Promyelozyten, Myelozyten, Metamyelozyten, stab- und segmentkernige Granulozyten, Proerythroblasten, Erythroblasten, Erythrocyten und Thrombozyten.
Folgende gute Darstellungen wurden gefunden:

1) Erythrozyten

AO pH4 :	schwarzbraun	+	Randaufhellung	(hellorange)
PIC pH4 :	graubraun	+	"	
pH4,6:	braun	+	"	(orange)
pH 5 :	mittelbraun	+	"	(")
pH 7 :	orangebraun	+	"	(")
pH 8 :	braun	+	"	(gelb)
Papp. :	grün / zentrale Aufhellung			

2) Thrombocyten

AO pH 4 : Thrombomer orangerot, Hyalomer hellorange

3) Erythroblasten

AO pH 4 :	Kern hellorange, Plasma orangerot
PIC pH 4,6 :	Kern grüngelb, Plasma braun
pH 5 :	Kern gelb, Plasma hellbraun
pH 7 :	Kern gelborange, Plasma rot
Papp. :	Kern dunkelbraun, Plasma blau

4) Proerythroblasten

PIC pH 5 : Kern gelbgrau, Plasma orange

Abkürzungen s. Anhang

Abb. 10 : gesundes Knochenmark
1 Promyelozyt, 1 Proerythroblast,
2 stabkernige Granulozyten, 1 Lymphozyt

Färbung: PIC pH 5

5) Granulozyten

AO pH 4: K g'or, P durchs., Gr grün + gelb + grob

PIC pH 5: K g'grün, P h'braun, Gr grün + gelb + fein

pH 8: K g'grün, P h'braun, Gr grün + gelb + fein

Papp. : K braun, P h'grau, Gr ---

6) Metamyelozyten

wie III A 5)

7) Myelozyten

PIC pH 5: K g'grün, P braun, Gr gelb + grün + fein + grob

8) Promyelozyten

PIC pH 5: K g'grün, P durchs., Gr gelb + grün + orange + grob

pH 8: K g'grün, P durchs., Gr gelb + grün + grob

Papp.: K braun, P blau, Gr braun + grob

Anhand von Dias konnte festgestellt werden, daß bei PIC pH 5 ein Proerythroblast und ein Megakaryoblast in ihrer Anfärbung identisch waren. Unterschiede bestanden jedoch in Form und Größe. Bei PIC pH 4 und 4,6 stellten sich im Gegensatz zu PIC pH 5, 7 und 8 keine Granula im Plasma der weißen Zellen dar. Die Kerndifferenzierung war dagegen bei allen PH-stufen gut bis sehr gut.

B) Akute lymphoblastische Leukose (unbehandelt)

Material: Sternalpunktat

Patient: Stefan S., geb. am 12. 8. 1964, Klinikaufnahme am 23. 12. 1974.

Anamnese:

7. 12. 74	starke Kreuzschmerzen nach Skitraining
14. 12. 74	nächtliche Atemnot, Husten, Brechreiz
	Hausarzt: Bronchiolitis; Saft, Zäpfchen
17. 12. 74	Penicillin i. m.
19. 12. 74	dunkler Stuhl, Inappetenz, Erbrechen von Schleim beim Husten
19. 12. 74	Penicillin i.m.
22. 12. 74	Einweisung ins Krankenhaus Garmisch
23. 12. 74	Überweisung in Kinderkrankenhaus München-Schwabing. Immer noch Blutstühle.

Befunde: Mediastinaltumor
Milz und Leber massiv vergrößert
Micropolyadenie
Hb 12,15 g% Erythrocyten 4,1 Mill.
Leukos 182000, davon über 90 % pathologische Blasten
Thrombozyten 47000
Lumballiquor o. B.
Serumbilirubin 3,1 mg%
SGOT 166mu/l
SGPT 22mu/l
Kreatinin 2,2 mg%
Harnsäure 11,8 mg%

Diagnose: akute lymphoblastische Leukose mit Organbefall und Mediastinaltumor mit komplizierendem Nierenversagen.

Bis zum Punktionszeitpunkt erfolgte keine zytostatische Behandlung.

Ergebnisse:

1) Erythrozyten

AO pH4 : schw'braun+Randaufhellung+zentrale Aufhellung

PIC pH 4,6: braun + orange + Randaufhellung

pH 5 : braun + Randaufhellung

pH 7 : or'braun + orange + Randaufhellung + Corona

pH 8 : braun + Randaufhellung + zentrale Aufhellung + Corona

Papp.: h'grün + d'grüner Rand

2) Thrombozyten

Scharfe Trennung von Thrombomer und Hyalomer nur bei AO pH 4 (h'orange/d'orange) und PIC pH5 (gelb/br'orange).

3) Erythroblasten

Gute Darstellung bei PIC pH 7: K g'grün, P rotbraun

Papp.: K d'braun, P blaugrün

4) Proerythroblasten: ---

5) Granulozyten

Gute Darstellungen bei

PIC pH 5 : K g'grün, P or'braun, Gr gelb + grün + fein

pH 7 : K g'orange, P or'braun, Gr orange + fein

pH 8 : K g'grün, P or'braun, Gr gelb + grün + fein

Papp.: K braun, P h'grau, Gr blau + fein

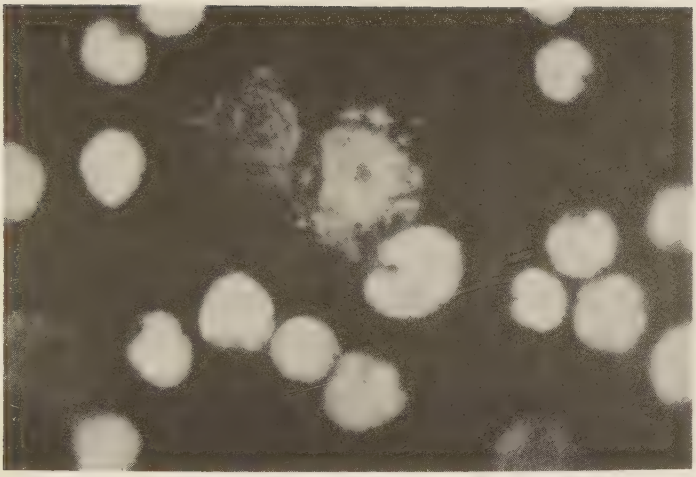

Abb.11: Knochenmark (unbehandelte akute lymphoblastische Leukose) mit Leukosezellen, Gumprecht'schen Kernschatten und 1 Promyelozyten
Färbung PIC pH 5

6) Metamyelozyten: ---

7) Myelozyten
Gute Darstellung bei
PIC pH 8: K g'grün, P durchs., Gr gelb + grün + orange + fein + grob

8) Promyelozyten
Gute Darstellungen bei
PIC pH 5: K g'grün, P or'braun, Gr gelb + grob
pH 7: K g'orange, P braun, Gr gelb + grob
Papp.: K braun, P h'grünblau, Gr blau + grob

Auffallend und pathognomonisch war das zahlreiche Auftreten von

9) Paralymphozyten,
die sich sehr gut darstellen ließen bei
PIC pH 5: K g'grün, P braun
pH 7: K g'grün, P rotorange
pH 8: K g'grün, P or'braun
Papp.: K violettbraun, P blau mit feinen und groben Granula am Rand.
(s. Abb. 11)

C) Patienten mit cytostatischer Dauerbehandlung

Diese Gruppe enthält, wie bereits in II/2c erwähnt, alle Patienten mit behandelter Leukose (teils in Remission, teils im Rezidiv), und je einen Patienten mit Colitis ulcerosa bzw.Hämangioendotheliom.
Die verabreichten Cytostatica:

1) bei den Leukosen: Puri-Nethol^{R} täglich und Methotrexat und Endoxan^{R} einmal wöchentlich (oral)

2) bei der Colitis ulcerosa: Imurek^{R} täglich (oral)

3) bei dem Hämangioendotheliom: Endoxan^{R}, Vincristin^{R} und Lyovac^{R} (i.V.)

Mit den 15 Knochenmarkpunktaten dieser Patienten wurden die gleichen Untersuchungen gemacht wie bei allen anderen. Die Ergebnisse pro Patient wurden auf Blättern nach dem Muster von Abb. 8 eingetragen. Nun wurden alle Werte gemittelt, getrennt nach Färbung und Zellart.

Dieses Verfahren konnte gewählt werden, da bei der fluoreszenzmikroskopischen Betrachtung der Ausstriche auffiel, daß die Zellen der verschiedenen Patienten mit den verschiedenen Krankheiten nach der Färbung sehr ähnlich waren. Da die cytostatische Behandlung das einzig Gemeinsame der Patienten war, wurde beschlossen, die Ergebnisse an Hand dieser Gruppe zu dokumentieren (s. Abb.9).

Als Beispiel für diese Gruppe sei ein Patient mit behandelter akuter lymphoblastischer Leukose näher aufgeführt. Material: Sternalpunktat.

Patient: Angela B., geb. 28. 7. 1966
Klinkaufnahme am 11. 9. 1974

Anamnese:

20. 8.74 39,8°C Fieber, Schmerzen in beiden Kniegelenken; Der Hausarzt stellte eine erhöhte BKS fest; nach Gabe von Penicillin sank das Fieber, aber die Schmerzen beim Gehen und Laufen blieben. Wegen der zunehmenden Anämisierung machte der Hausarzt ein Differentialblutbild, aufgrund dessen er die Patientin mit Verdacht auf akute Leukämie in das Kinderkrankenhaus München-Schwabing einwies.

Befunde: Milz und Leber stark vergrößert
Kieferwinkellymphknoten leicht vergrößert
Lumballiquor o.B.
BKS 85/142
Hb 6,25 g% Erythrozyten 2,1 Mill.
Leukozyten 15200, davon 30 % atypische pathologische Zellen und 66 % Lymphozyten
Thrombozyten 49000

Diagnose: akute unreifzellige "Stammzellenleukose"

Behandlung bis zu dem verwendeten Punktat:

1) Therapiephase I (Induktionsbehandlung)
Ultralan^{R} 60 mg/die, 5 Wochen
Vincristin^{R} i.v. 2,2 mg/Woche, 5 Wochen
Zyloric^{R}

Abb. 12: Knochenmark (behandelte lymphoblastische Leukose) mit undifferenzierbaren weißen Zellen und Thrombozyten
Färbung PIC pH 5

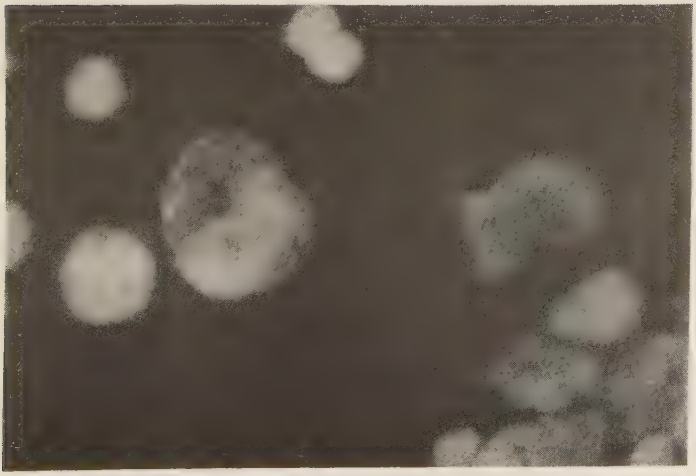

Abb. 13: Knochenmark (wie oben) mit "angeschlagenen" weißen Zellen, Proerythroblasten, Erythroblasten und Myelozyten. Färbung PIC pH 8

250 ml gewaschene Erythrozyten

2) Therapiephase II
Puri-Nethol^{R} 25 mg/die
Endoxan^{R} und MTX 1 mal wöchentlich

Genannt werden nur die hauptsächlich vorherrschenden Farben bei guten und sehr guten Darstellungen.

1) Erythrozyten

AO pH 4	:	K br'schwarz + Randaufhellung
PIC pH 4	:	K schwarz + Randaufhellung
pH 4,6	:	K schwarz + Randaufhellung
pH 5	:	K d'braun + Randaufhellung
pH 7	:	K braun + Randaufhellung (+ Corona bei 10 %)
pH 8	:	K braun + Randaufhellung (+ Corona bei 17 %)
Papp.	:	K grünlich und zentrale Aufhellung

2) Thrombozyten

AO pH 4	:	TM orange, HM orange
PIC pH 5	:	TM g'grün, HM m'braun
Papp.	:	TM braun, HM ?

3) Erythrozyten

AO pH 4	:	K g'orange, P orange
PIC pH 4	:	K g'braun, P graubraun
pH 4,6	:	K g'braun, P d'braun
pH 5	:	K g'orange, P braun
pH 7	:	K orange, P br'orange
pH 8	:	K gelb, P br'orange
Papp.	:	K braun, P blaugrün + d'blau

Beste Werte bei PIC pH 8 und Pappenheim.

5) Granulozyten

PIC pH 5 : K g'grün, P braun, Gr gelb + grün + fein

pH 8 : K g'grün, P braun, Gr gelb + grün + orange + fein

Papp. : KK d'braun, P h'grau, Gr braun

Beste Werbe bei PIC pH 8 und Pappenheim.

6) Metamyelozyten

PIC pH 8 : K g'grün, P m'braun, Gr grün + orange + fein

Papp. : K braun, P h'grau Gr braun

Beide Färbungen sind gleich gut.

7) Myelozyten

PIC pH 5 : K g'grün, P m'braun, Gr gelb + grün + fein + grob

pH 8 : K gelb, P braun, Gr gelb + grün + orange + fein + grob

Papp. : K braun, P h'grau, Gr braun

Beste Werte bei PIC pH 8

8) Promyelozyten

PIC pH 8 : K g'grün, P braun, Gr gelb + grün + orange + grob

Papp. : K braun, P h'grau, Gr braun + grob

Beste Werte bei PIC pH 8

Auffallend war die zum Teil sehr schlechte Ausdifferenzierung der weißen Blut- und Knochenmarkszellen bei AO pH 4 und PIC pH 4; 4,6; 5 und 7. Die Zellen waren verwaschen gefärbt (in schmutziger Plasmafarbe) und sehr schwach fluoreszierend, mit in der ganzen Zelle verstreuten hellen, kerngleich fluoreszierenden Flecken. Eine gute Kerndifferenzierung konnte

nur selten beobachtet werden. Die Plasmagranula waren auch in dieser Gruppe bei PIC pH 4 und 4,6 nicht nachweisbar. (s. Abb. 12,13)
Zum Vergleich mit der Gruppe II/3 C nun noch die Gruppe der neun

D) Patienten mit behandelter akuter lymphoblastischer Leukose

in Vollremission bzw. Rezidiv (ein Patient). Die gefundenen Werte wurden ebenfalls gemittelt. Als praktisches Beispiel gelte derselbe Patient wie in II/3 C. Auch hier werden nur die hauptsächlich vorherrschenden Farben bei guten und sehr guten Darstellungen genannt.

1) Erythrozyten

AO pH 4	:	br'schwarz + Randaufhellung
PIC pH 4	:	schwarz + Randaufhellung
pH 4,6	:	schwarz + Randaufhellung
pH 5	:	d'braun + Randaufhellung
pH 7	:	braun + Randaufhellung (+ Corona bei 18 %)
pH 8	:	braun + Randaufhellung (+ Corona bei 25 %)
Papp.	:	grünlich + zentrale Aufhellung

2) Thrombozyten

AO pH 4	:	TM orange, HM or'grün
PIC pH 5	:	TM g'grün, HM br'orange
Papp.	:	TM braun, HM ?

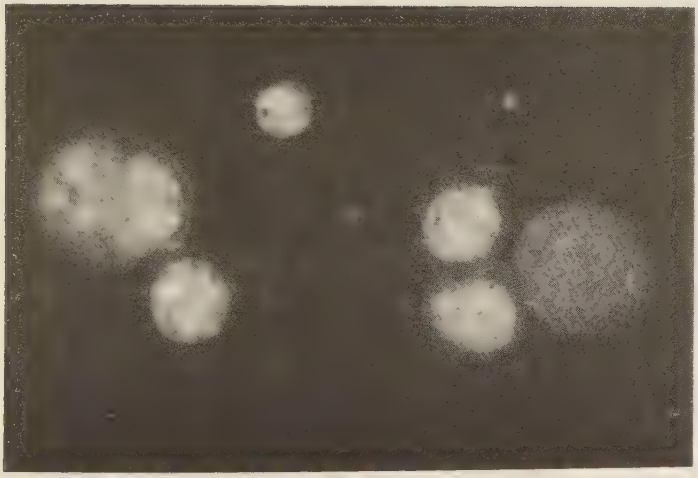

Abb. 14: Knochenmark (behandelte lymphoblastische Leukose)
mit Proerythroblast und Erythroblasten
Färbung PIC pH 5

3) Erythroblasten

AO pH 4 : K g'orange, P orange

PIC pH 4 : K gelb, P braun

pH 4,6: K gelb, P braun

pH 5 : K g'orange, P braun

pH 7 : K orange, P br'orange

pH 8 : K gelb, P br'orange

Papp. : K braun P blaugrün und d'blau

Beste Werte bei PIC pH 4,6 und Pappenheim.

4) Proerythroblasten

PIC pH 7 : K graugrün, P rotorange

pH 8 : K g'grün, P rotorange

Papp. : K g'grün, P d'blau

Beste Werte bei PIC pH 7

5) Granulozyten

PIC pH 5 : K g'grün, P braun, Gr gelb + grün + fein

pH 8 : K g'grün, P braun, Gr gelb + grün + orange + fein

Papp. : K braun, P h'grau, Gr braun

Beste Werte bei PIC pH 8 und Pappenheim

6) Metamyelozyten

PIC pH 8 : K g'grün, P m'braun, Gr gelb + grün + orange + fein

Papp. : K braun, P h'grau, Gr braun

Beste Werte bei Pappenheim.

7) Myelozyten

PIC pH 5 : K g'grün, P br'or, Gr gelb + grün + fein + grob

pH 8 : K g'grün, P br'or, Gr gelb + grün + orange + fein

Papp. : K braun, P h'grau, Gr braun + fein + grob

Beste Werte bei PIC pH 5 und 8.

8) Promyelozyten

PIC pH 5 : K grün, P br'or, Gr gelb + grün + orange + grob

pH 8 : K g'grün, P br'orange, Gr gelb + grün + orange + grob

Papp. : K braun, P h'grün, Gr braun + grob

Beste Werte bei PIC pH 5.

Im Hinblick auf die schlechte Ausdifferenzierung der (Kerne und) Zellen gilt dasselbe wie das bereits in III/C erwähnte. (s. Abb. 14)

Einen interessanten Vergleich zu II/3 C und II/3 D bietet, was die weißen und roten Blut- und Knochenmarkszellen betrifft, die Betrachtung der Gruppe der fünf

E) <u>Patienten ohne cytostatische Dauerbehandlung</u>

Auch hier wurden die erhaltenen Werte gemittelt. Als Beispiel mag die gesunde Kontrollperson aus II/3 A dienen.

In dieser Gruppe sind auch zwei periphere Blutausstriche neben vier Knochenmarksausstrichen enthalten. Genannt werden nur die hauptsächlich vorherrschenden Farben bei guten und sehr guten Darstellungen.

1) Erythrozyten

AO pH 4 : schwarz + Randaufhellung + zentrale Farbänderung

PIC pH 4 : br'schw + Randaufhellung + zentrale Farbänderung

pH 4,6: br'schwarz + Randaufhellung

pH 5 : braun + Randaufhellung

pH 7 : braun + Randaufhellung + zentrale Farbänderung

pH 8 : braun + Randaufhellung + zentrale Farbänderung

Papp. : grünlich + zentrale Farbänderung

2) Thrombozyten

AO pH 4 : TM orange, HM grünorange

Papp. : TM blau, HM ?

3) Erythroblasten

AO pH 4 : K g'orange, P orange

PIC pH 4,6: K g'grün, P braun

pH 5 : K g'grün, P braun

pH 7 : K g'orange, P orangebraun

Papp. : K d'braun, P blaugrün

Beste Werte bei Pappenheim.

4) Proerythroblasten

PIC pH 4,6: K d'gravorange, P rotorange

pH 5 : K grünlich, P rotorange

pH 7 : K g'grün, P rotorange

Papp. : K d'braun, P d'blau

Beste Werte bei PIC pH 5.

5) Granulozyten

AO pH 4 : K g'orange, P grünorange, Gr orange

PIC pH 5 : K g'grün, P br'or, Gr gelb + grün + orange + fein

pH 7 : K g'grün, P br'or, Gr gelb + grün + orange + fein

pH 8 : K g'grün, P br'or, Gr gelb + grün

Papp. : K braun, P h'grau, Gr blau + fein

Beste Werte bei PIC pH 5.

6) Metamyelozyten

AO pH 4 : K g'or, P durchs., Gr grün + orange + grob

PIC pH 5 : K g'grün, P br'or, Gr gelb + grün + fein

pH 7 : K g'grün, P br'or, Gr gelb + grün + orange + fein

pH 8 : K g'grün, P br'or, Gr gelb + grün + fein

Papp. : K braun, P h'grau, Gr blau + ?

Beste Werte bei PIC pH 5.

7) Myelozyten

PIC pH 5 : K g'grün, P braun, Gr g'grün + fein + grob

pH 8 : K g'grün, P br'or, Gr g'grün + grob

Papp. : K braun, P h'grau, Gr braun + grob.

Beste Werte bei PIC pH 8 und Pappenheim.

8) Promyelozyten

PIC pH 5 : K g'grün, P h'br, Gr gelb + grün + orange + grob

pH 8 : K g'grün, P durchs., Gr gelb + orange + grob

Papp. : K braun, P h'grau, Gr braun + grob

Beste Werte bei PIC pH 5 und Pappenheim.

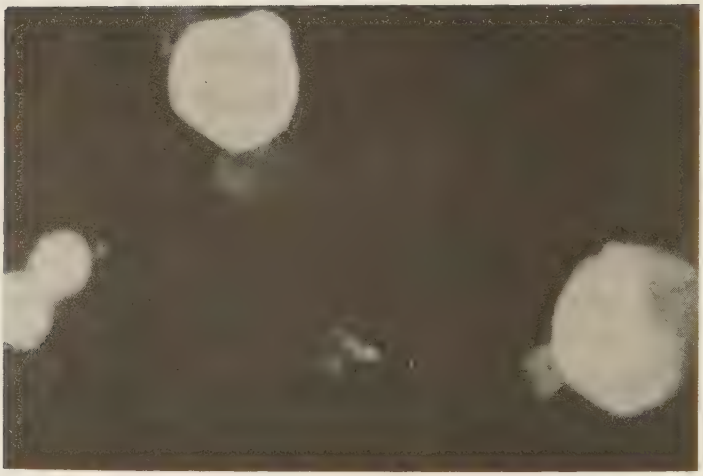

Abb. 15: Knochenmark (Sichelzellenanämie) mit verschieden-
farbigen Erythrozyten (schwarz und rot)
Färbung AO pH 4

Auf den ersten Blick fällt auf, daß in dieser Gruppe von den roten Vorstufen nicht so viele pH-Stufen in die Wertung kommen, von den weißen Vorstufen und den Granulozyten dagegen mehr. Bei PIC pH 4 und 4,6 werden keine Plasmagranula angefärbt. Mit PIC pH 5 ließen sich meist bessere Ergebnisse erzielten als mit PIC pH 8.

F) Patient mit Sichelzellenanämie

Material: 1 Sternalpunktat
1 peripherer Blutausstrich und
1 gesichelter peripherer Blutausstrich

Patient: Tamar A., geb. am 7. 2. 1972
Klinikeinweisung am 20. 11. 1974

Anamnese: 3 Monate vor der stationären Aufnahme wurde das Kind ikterisch; Urin normal; keine Bauchschmerzen.

Befunde: deutlicher Haut- und Sklerenikterus
sehr blaß
aufgetriebenes ABdomen
Milz vergrößert, Leber 1 QF unter dem Rippenbogen
normale Price-Jones-Kurve
Hb 6,25 g% Erythrozyten 2,4 Mill.
Leukozyten 6000
Thrombozyten 313 000

Retikulozyten 30 °/oo
Im Ausstrich unter Luftabschluß deutliche Sichelzellbildung
Gesamtbilirubin 4,8 mg%, direktes Bilirubin 1,2 mg%
Hb-Elektrophorese: Über 80% HbS

Diagnose: Sichelzellenanämie

Bei der Betrachtung der Farbe der Erythrozyten fiel folgendes auf:

1) bei AO pH 4
fanden sich grünschwarze und rotorange Erythrozyten mit zentralem dunklem Fleck und einer zarten Randaufhellung nebeneinander. (s. Abb. 15)

2) bei PIC pH 8
dasselbe, nur in den Farben mittelbraun und schwarzbraun. Auch hier zentraler dunkler Fleck und Randaufhellung.

3) bei allen Färbungen und pH-Stufen zentrale Abdunklung (AO pH 4; PIC pH 7 und 8) bzw. Aufhellung (PIC pH 4; 4,6; 5 und Pappenheim).

4. Diskussion

Trotz ihrer augenfälligen Vorzüge hat die Fluoreszenzmikroskopie immer noch nicht den ihr gebührenden Platz in der klinischen Praxis gefunden. Das Fluoreszenzmikroskop wird bis heute meistens bei pathologisch-histologischen, biochemischen und bakteriologischen Untersuchungen verwendet. Mit dieser Arbeit soll versucht werden, durch den Vergleich zwischen der anerkannten, ein Durchlichtmikroskop voraussetzenden Färbung nach Pappenheim, und zweier fluoreszenzmikroskopgebundenen Färbemethoden, der Färbung mit AO und dem in der Medizin weitgehend unbekannten PIC, aufzuzeigen, daß die Fluoreszenzmikroskopie auch für klinische Untersuchungen geeignet ist.
Für die Wahl von PIC als Vergleichsfarbstoff sprechen folgende Gründe:

1) die guten Fluoreszenzeigenschaften (nur im aggregierten Zustand);

2) die schmale Fluoreszenzbande, bei der sich bereits kleine Verschiebungen feststellen lassen. Somit kann man, bei konstanter Konzentration von PIC, Rückschlüsse auf Art und Konzentration der Matrize ziehen;

3. die Färbung bleibt in ihrer Intensität auch bei längerer Bestrahlung über mindestens zwei Wochen erhalten;

4. PIC lagert sich (wie AO) nur an negative Gruppen an. Durch Abpuffern auf bestimmte pH-Werte kann eine selektive Auswahl dieser Gruppen erreicht werden, z. B. ist bei pH 4,6 die Hyaluronsäure bereits protonisiert, und damit metachromatisch inaktiv.

Die Farbstoffe wurden bezogen von den Firmen Riedl-DeHaen (PIC) und Merck (AO, Pappenheimlösung). Gepuffert wurde mit Titrisol "Merck".

Im Verlaufe der Untersuchungen stellte sich heraus, daß mit der PIC-Färbung die besten Ergebnisse bei pH 5 und 8 auftragen. Bei PIC pH 4 und 4,6 ließen sich färberisch keine Plasmagranula darstellen. Zwischen PIC pH 5 und 8 bestanden hinsichtlich der Farbe der Zellteile kaum Unterschiede, wohl aber in der Intensität, die bei pH 8 stärker war. Auffallend war die leichte Verschiebung der Fluoreszenz ins Langwelligere bei den Erythroblasten aller Gruppen bei pH 7. Dasselbe konnte auch bei den Granulozyten und Promyelozyten des Patienten mit der unbehandelten akuten lymphoblastischen Leukose beobachtet werden.

Bei dem gesunden Knochenmark ergab sich folgendes: Die besten Ergebnisse wurde erzielt bei

1. weißen Zellen mit PIC pH 5 und 8 sowie der Pappenheimfärbung.

2. roten Zellen mit PIC pH 5 sowie der Pappenheimfärbung;

3. Thrombozyten mit AO pH 4 und PIC pH 5;

4. Erythrozyten bei allen Färbungen. (s. Abb. 10)

Auf die klinischen Möglichkeiten der Färbung mit PIC soll im nun folgenden Abschnitt hingewiesen werden.

Anteilsmäßig am größten(und deshalb am besten untersucht) ist die Gruppe der Patienten mit cytostatischer Dauerbehandlung (insgesamt 87 Ausstriche). Bei jedem Ausstrich ließen sich folgende Befunde reproduzieren:

1. Auffallend starke Farb- und Intensitätsunterschiede in der Fluoreszenz der weißen Zellen bei PIC pH 5 und 8. (s. Abb. 12 und 13)

2. Keine derartigen Unterschiede bei den roten Zellen. (s. Abb. 14)

3. Die Farbe der gesunden weißen Zellen wie bei allen anderen Gruppen.

4. Die Erythrozyten ließen sich immer gut darstellen, die Thrombozyten nur bei AO pH 4 und PIC pH 5.

Die gegebenen Cytostatica waren Endoxan[R], Vincristin[R], Methothrexat, Puri-Nethol[R] und, bei der Colitis ulcerosa, Imurek[R].

Endoxan[R] sprengt die zyklische P-NH-Bindung der Nukleinsäuren. Methotrexat wirkt als Folsäureantagonist bereits hemmend auf die Nukleinsäuresynthese, ebenso die Purinantagonisten Imurek[R] und Puri-Nethol.[R] Vincristin[R] arretiert die Mitosen in der Metaphase.[9] Es ist anzunehmen, daß die Matrize für PIC, die Phosphatreste der Nukleinsäuren, so verändert wird, daß sich PIC nicht mehr in der üblichen Weise anlagern kann. Weitere Untersuchungen über die Ursache dieses Phänomens (das bei den roten Zellen nicht auftritt), wurden nicht durchgeführt. Ebenfalls unterlassen wurden fluorometrische Messungen der Intensitätsunterschiede, da eine Fluorometrie-Einrichtung nicht zur Verfügung stand. Bei PIC pH 5 war der Anteil der nicht zu bestimmenden, sehr schlecht differenzierten Zellen größer als bei PIC pH 8.

Die Nutzanwendung dieser Beobachtung könnte demnach die Beurteilung des Erfolges einer cytostatischen Therapie sein. Gestützt wird diese Annahme durch das Ergebnis der Untersuchung des Knochenmarks des Patienten mit der unbehandelten akuten Leukose. Hier fluoreszierten alle Zellen gleich intensiv; zudem konnte man deutlich sehr viele pathologische Lymphoblasten sehen. (s. Abb. 11) Bei den Malignomen erzielten wir die besten Ergebnisse mit Pappenheim und PIC pH 5, besonders aber mit PIC pH 8 bei den weißen Zellen und den Proerythroblasten mit PIC pH 4,6 bei den Erythroblasten.

Die Darstellung der "angeschlagenen" weißen Zellen gelang am besten mit PIC pH 5.

In der Gruppe II/3 E (insgesamt 43 Ausstriche) ließ sich, wohl wegen der Verschiedenheit der Erkrankungen, nichts klinisch Verwertbares finden. Im Gegensatz zu den Gruppen II/3 C und II/3 D färbten sich die weißen und die roten Zellen am besten mit PIC pH 5 und Pappenheim, die Thrombozyten mit AO pH 4. Die Erythrozyten ließen sich immer gut darstellen.

Zum Schluß sei noch eine weitere, klinisch sehr interessante, Beobachtung vermerkt. Bei der Untersuchung der Ausstriche des Patienten mit der Sichelzellanämie fiel, wie bereits in II/3 F erwähnt, die unterschiedliche Farbe der Erythrozyten eines Objektträgers bei PIC pH 8 und besonders bei AO pH 4 auf (s. Abb. 15). Die Ursache ist uns nicht bekannt, aber das Bindungsverhalten der beiden Fluoreszenzfarbstoffe läßt auf pathologische Eiweißkonfigurationen schließen, deren negative Gruppen anders angeordnet sind, als bei gesunden Erythrozyten. Dies herauszufinden, geht über den Rahmen dieser Arbeit hinaus. Falls sich diese Beobachtungen bei einem größeren Patientenkollektiv reproduzieren lassen, wäre dem Kliniker mit dem Fluoreszenzmikroskop eine Diagnosehilfe zur HbS-Bestimmung gegeben, die wesentlich weniger Aufwand erfordert als die bisher üblichen Untersuchungen wie die Prüfung der osmotischen Resistenz, die Elektrophorese oder die Erstellung der Price-Jones-Kurve.

IV. Zusammenfassung

In der vorliegenden Arbeit werden drei verschiedene Färbemethoden zur Differenzierung von Blut- und Knochenmarksausstrichen verglichen.
Es handelt sich um

a) die Färbung nach Pappenheim;
b) die Fluoreszenzfärbung mit Acridinorange und
c) die Fluoreszenzfärbung mit Pseudoisocyanin, die erstmals in die Hämatologie eingeführt wurde.

Es konnte gezeigt werden, daß mit einer auf pH 5 gepufferten Pseudoisocyaninlösung so starke Fluoreszenzunterschiede der Zellkerne bei behandelten und unbehandelten malignen Erkrankungen auftreten, daß diese Technik zur Sensibilitätstestung und Therapiebeurteilung eines Zytostatikums ausgenutzt werden könnte.

Bei einem Patienten mit Sichelzellanämie wurden mit der Acridinorangefärbung rotfluoreszierende Erythrozyten nachgewiesen, die sonst bei keiner anderen Erkrankung zu finden waren.

Bei bestimmten hämatologischen Fragestellungen erscheint die Anfärbung mit Pseudoisocyanin, Acridinorange und nach Pappenheim nützlich und sinnvoll.

Abkürzungen

PIC	Pseudoisocyanin
AO	Acridinorange
Papp	Färbung nach Pappenheim
K	Kern
P	Plasma
Gr	Granula
TM	Thrombomer
HM	Hyalomer
br'-	braun-
br'or	braunorange
br'schw	braunschwarz
d'-	dunkel-
durchs.	durchsichtig
g'-	gelb-
h'	hell-
m'-	mittel-
or'-	orange-
KM	Knochenmark
pB	peripheres Blut
pB (ges.)	gesicheltes peripheres Blut
KP	optische Kernplasmatrennung
Z	Zelldifferentierung
Ø	Durchmesser
?	nicht differenzierbar

IV. Literaturverzeichnis

1 Borst, H. und Königsdorffer jun.:
Untersuchungen über Porphyrie unter besonderer Berücksichtigung der Prophyria congenita.
Hirzel, Leipzig 1929

2 Emminger,E. und Battistini, G.:
Virchows Archiv 290 (1933), 492

3 Grotepass, W. und Hijmans van den Bergh, A.H.:
Klin. Wschr. 12 (1933), 586

4 Gschwind, K.:
Zur Struktur von Pseudoisocyaninaggregaten.
Diss. 1974. TU München

5 Haitinger, H.:
Fluoreszenzmikroskopie
Leipzig 1938

6 Heylmeier, L. und Schloßhardt, W.:
Jen. Z. med. Naturw. 75 (1942), 90

7 Jakoleva, Danilova, Donen, Polenov:
Sterba's Fluorescent Method
Histochemie 13 (1968), 306

8 Keller, Ch.J. und Seggel, K.A.:
Folia haemat., Leipzig 52 (1934), 241

9 Koch, K.F.:
Fluoreszenzmikroskopie; Instrumente, Methode, Anwendung.
Leitz, Wetzlar, 1972

10 Kosenow, W.:
Lebende Blutzellen im Fluoreszenz- und Phasenkontrastmikroskop
Karger, Basel, 1956

11 Kuschinsky, G. und Lüllmann, H.:
Kurzes Lehrbuch der Pharmakologie, 5. Auflage
Thieme, Stuttgart, 1972, 268

12 Schauer A. und Scheibe, G.:
Über die Verwendung der reversiblen polymeren Metachromasie von Pseudoisocyaninen zur Gewebsfärbung.
Histochemie 1 (1959),190

13 Scheibe, G.:
Reversible Polymerisation als Ursache neuartiger Absorptionsbanden von Farbstoffen.
Kolloid Z. 82 (1938), 1

14 Schiebler, T.H. und Schiessler, S.:
Über den Nachweis von Insulin mit den metachromatisch reagierenden Pseudoisocyaninen.
Histochemie 1 (1959), 445

15 Sterba, G. und Schäffner, H.:
Fluoreszenzmikroskopischer Nachweis der DNS in Lampenbürstenchromosomen mit NN'-Diäthyl-Pseudoisocyanin-HCl
Histochemie 5 (1965), 260

16 Strugger, S.:
Fluoreszenzmikroskopische Untersuchungen über die Aufnahme und Speicherung des Acridinorange durch lebende und tote Pflanzenzellen.
Jen. Z. med. Naturw. 73 (1940), 97

17 Zanker, V.:
Über den Nachweis definierter reversibler Assoziate des Acridinorange durch Absorptions- und Fluoreszenzmessungen in wässriger Lösung.
Z. phys. Chemie 199 (1952), 225

18 Zanker, V. und Scheibe, G.:
Physikochemische Grundlagen der Metachromasie.
Acta Histochemica Supplementband I (1958), 6

Herrn Priv. Doz. Dr. med. H.-J. Suschke gilt mein besonderer Dank für die Überlassung des Themas und die stets gewährte Unterstützung und Beratung bei der Durchführung dieser Arbeit.

Für die Bereitstellung des Arbeitsplatzes danke ich Herrn Prof. Dr. med. H. Spiess.

Herrn Prof. Dr. G. Scheibe danke ich für die Genehmigung, die Arbeit am Institut für Physikalische Chemie der TU München ausführen zu dürfen.

Herrn Dr. Wündisch (Kinderkrankenhaus München-Schwabing) danke ich für die Überlassung der Ausstriche.

Frau Rohde und Herrn Dr. rer. nat. K. Gschwind, die mir in technischen Details sehr behilflich waren, danke ich ebenfalls.

Zuletzt gilt mein Dank noch der Deutschen Forschungsgemeinschaft für die Übernahme der Materialkosten.

V. Lebenslauf

Am 27. 3. 1949 wurde ich in Frankenthal/Pfalz als Sohn des Versicherungskaufmanns Karl Keller und seiner Ehefrau Ruth, geb. Weiss, geboren.

In Grünstadt/Pfalz und München besuchte ich je zwei Jahre die Volksschule, 1959 trat ich in die Klenze-Oberrealschule in München ein und wechselte 1960 in die Gisela-Oberrealschule in München über, in der ich 1968 die Reifeprüfung ablegte.

Danach begann ich das Praktikum in einer Apotheke, das ich 1970 mit dem bestandenen pharmazeutischen Vorexamen beendete.

Seit dem Wintersemester 1970/71 studiere ich Humanmedizin an der Universität München.